AUS DEM WISSENSCHAFTLICHEN LABORATORIUM DER TECHNISCHEN ABTEILUNG DES ZAHNÄRZTLICHEN UNIVERSITÄTSINSTITUTES BERLIN

HISTOLOGISCHE UNTERSUCHUNGEN ÜBER DEN BAU DER MUNDSCHLEIMHAUT UND IHRE BEZIEHUNGEN ZUM ZAHNERSATZ

INAUGURAL-DISSERTATION

ZUR

ERLANGUNG DER DOKTORWÜRDE

DER

ZAHNHEILKUNDE

AN DER

FRIEDRICH-WILHELMS-UNIVERSITÄT

ZU BERLIN

VON

ERICH MENTZ

AUS BERLIN

Tag der Promotion: 15. Okt. 1931

VERLAGSBUCHHANDLUNG JULIUS SPRINGER IN BERLIN. 1931

Gedruckt mit Genehmigung der
Medizinischen Fakultät der Universität Berlin

Dekan: Prof. Stoeckel
Referent: Prof. Adrion
Korreferent: Prof. Schröder

Sonderabdruck aus „Deutsche Monatsschrift für Zahnheilkunde". 1931. Heft 21.
(Verlag von Julius Springer in Berlin.)

In früherer Zeit begnügte man sich zur Herstellung von totalen Prothesen mit einem einfachen sog. anatomischen Abdruck und versuchte, den Halt der Prothesen durch künstliche rein mechanische Hilfsmittel, wie Saugekammern oder Gummisauger, zu vergrößern. In neuerer Zeit ist man, da man die Schädlichkeit derartiger Hilfsmittel erkannt hat, dazu übergegangen, die anatomischen und physiologischen Eigenheiten der Kiefer derart zum Halt der Prothesen auszunutzen, daß man auf die oben angeführten Hilfsmittel verzichten kann und darüber hinaus einen weit höheren Nutzeffekt der Prothesen erreicht. Dies geschieht durch verschiedene Abdruckverfahren, bei denen einerseits das Lagerungsverhältnis der Kiefer zu den umliegenden Weichteilen, andererseits die Beschaffenheit des Kiefertegumentes in den verschiedenen Zonen und Abschnitten die als Tragflächen für die Prothesen in Frage kommen, Berücksichtigung finden. Während beim Lagerungsverhältnis außer der anatomischen Form noch die Ansätze aller Muskeln und Bänder, die in den Bereich der Prothesen fallen, zu beachten sind, ist bei der die Kiefer bedeckenden Schleimhaut auf deren Beweglichkeit und Nachgiebigkeit in den verschiedenen Zonen das Hauptaugenmerk zu richten. Auf die Wichtigkeit, die Nachgiebigkeit der Schleimhaut zu berücksichtigen, hat zuerst *Supplee* hingewiesen, der dafür den Ausdruck „Resilienz" geprägt hat. Während *Supplee* darunter nur die Nachgiebigkeit der Kieferschleimhaut unter den Prothesenplatten verstand, ist später von anderen, hauptsächlich amerikanischen Forschern der Begriff bedeutend ausgedehnt worden, nämlich auch auf das Kiefergelenk und den Knochen. In der amerikanischen Literatur kommt häufig der Ausdruck „Compressibility of the soft tissues" vor. *Gysi* schreibt hierzu: „Ein Gas, eine Flüssigkeit, ein fester Körper können durch große Kraft komprimiert werden, so daß ihr Volumen kleiner wird. Dies kann sehr leicht mit einem Gas geschehen, mit einer Flüssigkeit ist es außerordentlich schwer. Wasser z. B. kann durch größten Kraftaufwand nur um $^1/_{1000000}$ seines Volumens komprimiert werden. Wirkliche Komprimierbarkeit kommt daher für unseren Kauapparat nicht in Frage, denn über 80% des menschlichen Körpers bestehen aus Wasser. Daher ist das, was Zahnärzte Resilienz nennen, eher als

Plastizität oder Elastizität zu bezeichnen, was einen Wechsel der Form, nicht des Volumens bedeutet. Alle Substanzen sind resilient, daher besitzen alle Gewebe des menschlichen Körpers Resilienz, nur ihre Größe ist in verschiedenen Gegenden verschieden."

Der Schlußfolgerung *Gysis*, die Resilienz als Elastizität zu bezeichnen, muß man sich anschließen, nur die Begründung, die er hierfür gibt, ist unrichtig. Man kann für biologische Vorgänge keine rein physikalischen Erklärungen geben. Es handelt sich in unserem Falle um lebendes Gewebe, welches natürlich nicht im physikalischen Sinne „komprimiert" wird, sondern die Gewebsflüssigkeit wird vorübergehend aus dem Gewebe herausgepreßt und kehrt nach Aufhören des Druckes wieder an seinen Ort zurück.

Der Amerikaner *Nichols* bezeichnet die Resilienz vom physikalischen Standpunkt aus als die Eigenschaft eines Stoffes, in seine ursprüngliche Form zurückzukehren, nachdem er zusammengedrückt, gedreht oder gestreckt wurde. In Hinsicht auf die Prothetik bezeichnet er die Resilienz als einen Faktor, der von 3 verschiedenen anatomischen Punkten und ebenso vielen mechanischen Problemen aus zu betrachten ist.

1. Die weiche Gewebsunterlage im Kontakt mit den Prothesenplatten während des Kaudruckes.

2. Die Kiefergelenkkapsel in den verschiedenen Kieferstellungen und Kaudrucken.

3. Der Zug der Kaumuskulatur, ausgedrückt in den verschiedenen Richtungen und Intensitätsgraden des Kaudruckes.

Leider geht der Autor im folgenden nicht genauer auf die einzelnen Punkte ein, noch begründet er sie näher. Was die 3 mechanischen Probleme anbetrifft, so handelt es sich eigentlich nur um eins, nämlich den Kaudruck, der natürlich in verschiedenen Kieferstellungen und Druckrichtungen verschieden stark ist. Auch der 3. anatomische Punkt, der Zug der Kaumuskulatur, stellt nichts anderes dar als den Kaudruck. Die Größe der Resilienz ist allein durch die anatomische Beschaffenheit der Schleimhaut und des Kiefergelenks bestimmt. Der Zug der Kaumuskulatur, also der Kaudruck, macht die Resilienz nur erst spürbar und sichtbar. *Nichols* macht ferner Angaben über Veränderungen der Mundschleimhaut durch Prothesen und über die anatomischen Verhältnisse der Schleimhaut im allgemeinen. Er gibt an: 1. Zahnlose Münder ohne Prothese haben dichteres und weniger resilientes Gewebe als ebenso lange zahnlos gewesene, aber mit Prothesen versehene Kiefer. 2. Es scheint eine feste Beziehung zwischen der Stärke des resilienten Gewebes und dem Grade der Entwertung (Schwund) des Knochens zu bestehen. Je resilienter das Gewebe, um so weniger kompakt und widerstandsfähig der Knochen. 3. Funktion ohne mechanische Reizung ruft einen gleichmäßigen gesunden Typ sowohl der Schleimhaut als auch des Knochens hervor.

Diese Angaben begründet *Nichols* jedoch in keiner Weise näher, etwa durch histologische Präparate. Hierzu wird später noch Stellung genommen werden. Jedoch kann man zu Punkt 1 jetzt schon sagen, daß es eine bekannte Tatsache ist, daß durch Kautschuckprothesen eine Auflockerung der Schleimhaut stattfindet; zu Punkt 3, daß es eine Funktion ohne die geringste mechanische Reizung wohl nicht gibt.

Auch *Hanau* bezeichnet den menschlichen Kauapparat mit totalem Zahnersatz als ein elastisches System, bedingt durch die Elastizität der Schleimhaut unter den Prothesen und des Meniscus im Kiefergelenk. Über die Resilienz des Meniscus gehen die Meinungen auseinander, so stellt *Pfeiffer* sie wegen des anatomischen Baues des Meniscus in Abrede. Jedoch weist *Pfeiffer* auf die Resilienz des gesamten Kiefergelenks hin, für die er nach einer eigenen Meßmethode einen Wert von 0,2—0,4 mm feststellt. Auch den Wert der Schleimhautresilienz hat *Pfeiffer* festgelegt. Er erhält für das Molarengebiet einen Wert von 1—3 mm, für das Frontgebiet einen Wert von $^1/_2$—4 mm, und für die totale Auflage einen Wert von höchstens 2 mm Schleimhautresilienz, d. h. für jeden Kiefer höchstens 1 mm. Eine Bestätigung dieser Werte durch andere Versuchsordnungen fehlen bis jetzt noch.

Jedoch kann man sagen, daß die Versuchsanordnung *Pfeiffers*, insbesondere für die totale Auflage, keine Sicherheit für die Genauigkeit der gewonnenen Werte gibt. Um die Resilienz unter totalen Platten zu messen, geht *Pfeiffer* folgendermaßen vor. Nach Fertigstellung der Prothesen läßt er den Patienten zunächst locker zubeißen, so daß noch gerade ein Stück Papier ohne zu zerreißen zwischen den Zähnen herausgezogen werden kann (Reißprobe). Schon hierin liegt eine gewisse Unsicherheit. Dann läßt er den Patienten fest zubeißen und mißt an 2 fixen Punkten im Weichteilbezirk des Gesichtes die Annäherung beider Kiefer zueinander. Als fixe Punkte wählt er einmal die Nasenspitze, und am Unterkiefer „ein kleine Hautstelle am Unterkinn". Die Entfernung dieser beiden Punkte wird mittels Zirkels gemessen. Es erscheint doch sehr zweifelhaft, daß diese beiden Punkte beim Zubeißen, also bei Anspannung der Muskulatur, ihre Lage zum Kieferknochen unverändert beibehalten. Und schon geringe Verschiebungen genügen, um den Wert der Messungen in Frage zu stellen.

Zusammenfassend kann man sagen, daß von den verschiedenen Autoren unter der Resilienz des Kauapparates die Nachgiebigkeit und Elastizität einmal der Kieferschleimhaut und zweitens des Kiefergelenks verstanden wird. Die Resilienz des Kieferknochens und die des Meniscus ist so gering, daß sie für die Prothetik vernachläßigt werden kann.

Bei allen diesbezüglichen Arbeiten wird auf die Wichtigkeit der Resilienz nur immer bei totalem Ersatz hingewiesen, nie jedoch bei partiellem Ersatz. Selbstverständlich spielt die Resilienz der Kieferschleimhaut hier dieselbe Rolle. Ein Faktor kommt jedoch hier noch hinzu, nämlich die Nachgiebigkeit des Restgebisses oder genauer die Resilienz des Periodontiums der noch vorhandenen Zähne. Ist nämlich die Resilienz unter einer partiellen Prothese in einem Falle z. B., wo der Biß durch die noch vorhandenen Zähne festliegt, größer als die des Periodontiums der noch stehenden Zähne, so wird die Tragfähigkeit des Kiefers nicht voll ausgenutzt werden, da eben die geringere Resilienz des Periodontiums die feste Auflage auf die Kieferschleimhaut nicht zuläßt. Dies wird besonders bei gestützten Prothesen der Fall sein, wo bei weicher, nachgiebiger Schleimhaut die Stützzähne fast dieselbe Belastung erfahren würden wie bei einer Brücke. Hierin liegt natürlich eine große Gefahr für das Restgebiß. In solchen Fällen muß eine federnde Aufhängung angewendet werden. Hieraus geht die Wichtigkeit der Beachtung der Resilienz auch bei der partiellen Prothese

hervor und man muß von Fall zu Fall nach genauer Untersuchung des Kiefers und der Schleimhaut die Indikation für die anzufertigende Prothese feststellen.

Die Resilienz des Periodontiums ist also ein bisher nicht betrachteter Faktor in der Festlegung des Begriffes der Resilienz des Kauapparates. Besonders wichtig erscheint die Frage nach dem Verhältnis der Größe der Resilienz des Periodontiums zur Größe der Schleimhautresilienz.

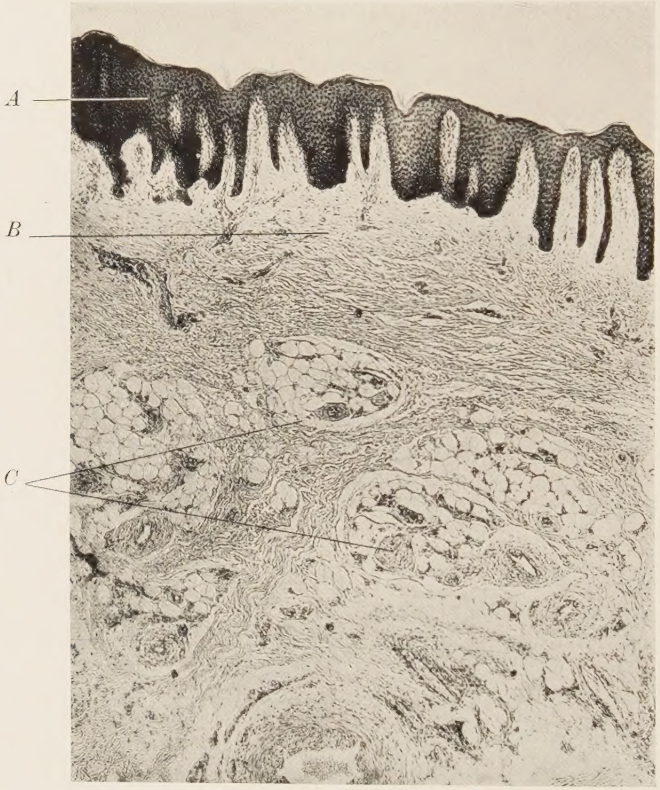

Abb. 1. Übersicht über die Schichten der Mundschleimhaut (aus dem vorderen Gaumenabschnitt eines 52jähr. Mannes). *A* = Epithel; *B* = Tunica propria; *C* = Submucosa.

Alle bisherigen Untersuchungen über die Resilienz des Kauapparates bezogen sich bis auf eine Arbeit von *Gross*, auf die später noch eingegangen wird, auf ihre klinische Beobachtung und ihre Berücksichtigung in der Prothetik. Wie man aber alle physiologischen Vorgänge durch die genaue Untersuchung der anatomischen Verhältnisse erklärt, so bedarf auch die Resilienz des Kauapparates, die ein physiologischer Vorgang ist, einer genauen Untersuchung ihrer anatomischen Grundlagen. Diese bestehen in der histologischen Untersuchung:

1. der Kieferschleimhaut,
2. des Kiefergelenks,
3. des Periodontiums.

Aufgabe der vorliegenden Arbeit soll es sein, die Kieferschleimhaut zu untersuchen.

Die Schleimhaut der Mundhöhle setzt sich bekanntlich aus 3 verschiedenen Gewebsschichten zusammen (Abb. 1):

1. dem Epithel,
2. der Tunica propria,
3. der Submucosa.

Das Epithel ist ein mehrschichtiges Plattenepithel, über dessen feineren Bau in der Literatur keine übereinstimmenden Angaben gemacht werden. *Stöhr* bezeichnet es als typisches geschichtetes Plattenepithel, welches als untere Zellschicht eine Keimschicht besitzt, welcher mehrere Lagen zuerst kubischer, dann immer flacher werdender Zellen folgen. *Siegmund* und *Weber* beschreiben als unterste Schicht eine deutliche pigmentlose Basalzellenschicht aus zylindrischen Zellen, die durch feine Protoplasmafortsätze untereinander und durch Wurzelfüßchen mit der obersten, ein feines fibrilläres Netz darstellenden Lage der Tunica propria fest verbunden sind. Die dann folgende Schicht bezeichnen *Siegmund* und *Weber* als Stachelzellenschicht, dem Stratum spinosum. Zellen, zuerst kubisch, dann flacher werdend, die durch feinste Intercellularbrücken miteinander verbunden sind. Als 3. Schicht folgt eine der Mundschleimhaut charakteristische Schicht bläschenartiger, hohl erscheinender, etwas in die Länge gezogener Zellen mit kleinem Kern, deren äußerste Lagen aus hornartig verdichteten Oberflächenschichten bestehen.

Boedecker und *Cahn* teilen die einzelnen Schichten der Schleimhaut analog der äußeren Haut ein in:

1. Stratum corneum,
2. Stratum lucidum,
3. Stratum granulosum,
4. Stratum germinativum,

und schreiben darüber:

„Die untersten Zellen sind säulenartig (columnar) und werden nach der Oberfläche zu flach. Das Stratum germinativum macht den größten Teil des Epithels aus. Das Stratum granulosum ist aus 2 oder 3 Lagen flacher Zellen zusammengesetzt, welche Granula enthalten, die für Keratohyalin gehalten werden. Ob es eine Basalmembran gibt, ist eine Streitfrage. Wenn eine vorhanden ist, so ist sie sehr schwer vom subepithelialen Bindegewebe zu unterscheiden."

Schon hieraus sieht man, wie die Meinungen über den Bau des Epithels im einzelnen auseinandergehen. Um mit der untersten Schicht zu beginnen, so ist eine Basalzellenschicht im Sinne *Siegmunds* und *Webers* nicht zu erkennen. Vielmehr wird die unterste Schicht von einer Lage zylindrischer, dunkel gefärbter Zellen, die mit der schmalen Seite der Tunica propria zugekehrt stehen, gebildet (Abb. 2). Diese Zellen sind, wie es auch *Stöhr* bezeichnet, als Keimschicht, Stratum germinativum anzusehen. Dann folgen mehrere Lagen nach obenhin flacher werdender Zellen, die ebenfalls dunkel gefärbt sind und durch deutlich sichtbare Intercellularbrücken miteinander verbunden sind. Diese Beobachtung stimmt also mit der *Siegmunds* und *Webers* überein. Ebenso ist die Schicht der sehr charakteristischen hellen, bläschenartigen Zellen deutlich zu erkennen

(Abb. 2). Verschieden starke Schichten verhornter Zellen bilden den Abschluß des Epithels nach außen. Das von *Boedecker* und *Cahn* beschriebene Stratum lucidum ist nur an solchen Stellen, die eine besonders ausgeprägte Verhornung kennzeichnet, zu erkennen. *Boedecker* und *Cahn* selbst sagen, daß es an der buccalen Seite des Oberkiefers nur schlecht zu erkennen sei und zuweilen ganz fehle. Hieraus ist der Schluß zu ziehen, daß das Stratum lucidum als Vorstadium

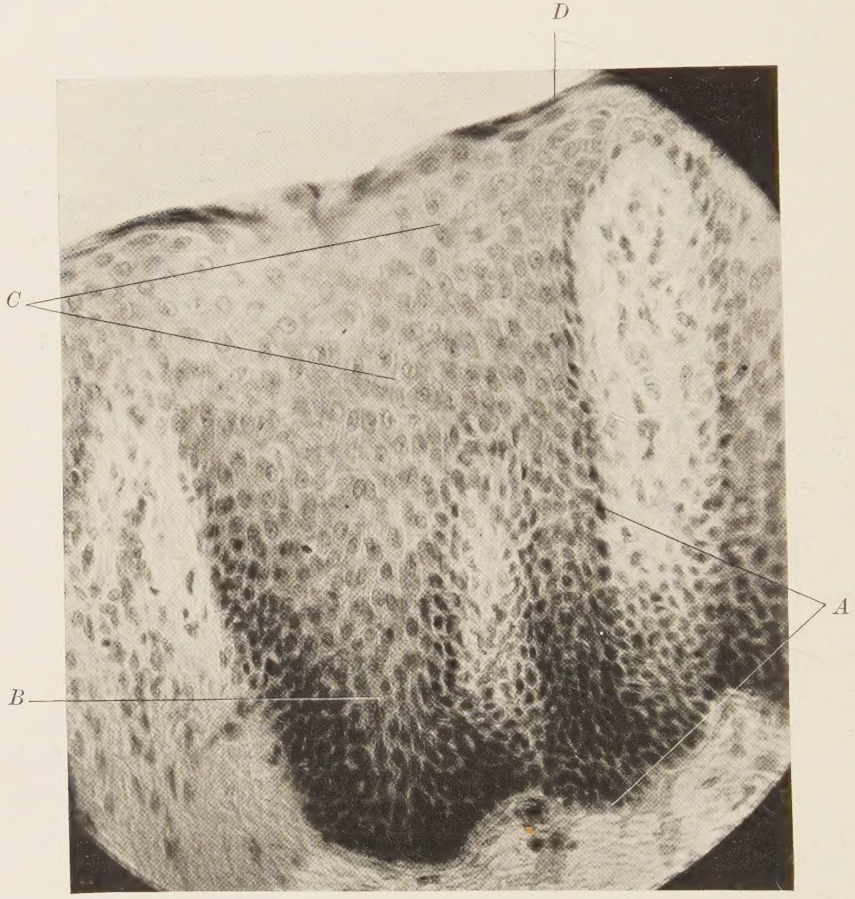

Abb. 2. Stärkere Vergrößerung von Abb. 1. *A* = Stratum germinativum; *B* = Stratum spinosum; *C* = helle, bläschenartige Zellen; *D* = verhornte Zellen, Stratum corneum.

der vollständigen Verhornung aufzufassen ist, eine Ansicht, die auch *R. Cabrini* vertritt, der das Stratum granulosum als Zone der beginnenden, das Stratum lucidum als Zone der fortgeschrittenen, das Stratum corneum als Zone der vollendeten Verhornung bezeichnet.

Die *Tunica propria* besteht aus dichtem, fibrillärem Bindegewebe, welches Blut, Lymphgefäße und Nerven enthält (Abb. 1). Von ihr werden die Papillen gebildet, die in verschiedener Höhe in das Epithel hineinragen. Jede dieser einzelnen Papillen wird von einem besonderen kleinen Gefäß versorgt (Abb. 9).

Die *Submucosa* besteht aus gröberen Bindegewebszügen, in die mehr oder weniger Fettgewebe oder Drüsen eingelagert sind. Dadurch erscheint sie in ihrem ganzen Gefüge lockerer und nachgiebiger als die Tunica propria. Während die letztere nur feine und feinste Gefäße (Capillaren) enthält, sind in die Submucosa die größeren Gefäße (z. B. art. palatina) und Nerven eingelagert (Abb. 1, 4, 6).

Wie unter verschiedenen Bedingungen jede dieser 3 Schichten (Epithel, Tunica propria, Submucosa) ihr Aussehen verändert, so sind auch die Beziehungen aller 3 Schichten untereinander keineswegs die gleichen. Unterschiede im Bau der Schleimhaut lassen sich feststellen:

1. in topographischer Hinsicht,
2. in Hinsicht auf das Lebensalter,
3. in Hinsicht auf die Bezahnung,
4. in Hinsicht auf Veränderungen, die durch das Tragen von Prothesen hervorgerufen werden.

Unterschiede in topographischer Hinsicht.

An der buccalen Seite des Oberkiefers fällt besonders das Fehlen der Submucosa auf. Hier liegt also die Tunica propria unmittelbar auf Periost und Knochen. In der Umschlagfalte jedoch finden wir wieder Submucosa, die in

Abb. 3. Unterschied zwischen buccaler und palatinaler (Abb. 1) Schleimhaut eines 52jährigen Mannes. Fast gerader Verlauf der Tunica propria mit sehr flachen Papillen; keine Submucosa; besonders auffallende bläschenartige helle Zellen (*a*).

dieser Gegend aus lockerem, mit reichlich Fett durchsetztem Bindegewebe besteht. Ferner reichen bis hierher Muskelfasern, die im Seitenzahnbereich dem M. buccinatorius angehören. Drüsen fehlen der buccalen Seite des Oberkiefers. Aus diesem Befund ergibt sich, daß an der Außenfläche des Alveolarfortsatzes des Oberkiefers eine Linie besteht, an der fest dem Knochen anliegende Schleimhaut in solche mit sehr lockerer, nachgiebiger und beweglicher Unterlage übergeht. Dies ist von großer Wichtigkeit für die Prothetik. Diese sog. neutrale

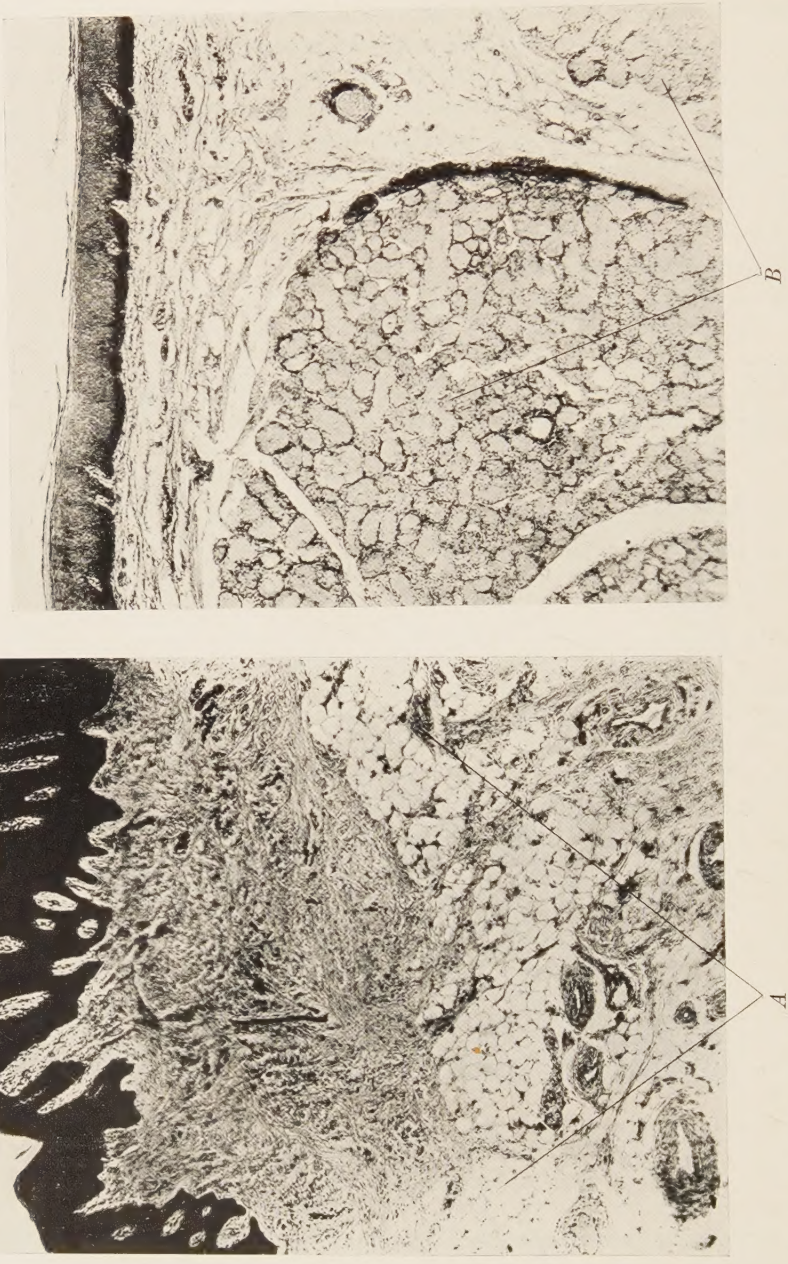

Abb. 4. Unterschied zwischen vorderem und hinterem Gaumenabschnitt (aus dem Kiefer eines 52jähr. Mannes). *A* = Fettgewebszone; *B* = Drüsenzone.

Zone ist imstande, wie *Münzesheimer* und *Trebitsch* gezeigt haben, dem Prothesenrand auf Druck und Zug zu folgen, so daß die Platte an den nicht nachgiebigen Schleimhautpartien am Gaumen hohl liegt.

Der große Anteil, den in der Umschlagfalte das Fettgewebe an der Submucosa hat, erklärt noch eine andere, in der Prothetik häufig gemachte Beob-

achtung, nämlich, daß gutsitzende totale Prothesen nach größerer Abmagerung des Patienten nicht mehr sitzen. Bei allgemeiner Abmagerung schwindet natürlich auch das Fettpolster der Umschlagfalte sowie anderer Teile der Mundhöhle, die Fettgewebe enthalten, so des harten Gaumens. Letzteres ist für diese Erscheinung sicherlich nicht verantwortlich zu machen, denn ein Schwinden dieser im vorderen Abschnitt des harten Gaumens gelegenen Fettzone müßte bei der gleichbleibenden fibrösen Unterlage eher ein stärkeres Saugen der Prothese bewirken.

Das Epithel an der Außenfläche des Oberkiefers ist verhältnismäßig niedrig, d. h., es besteht aus weniger Zellagen als das des Gaumens (Abb. 3). Ferner fällt das besonders deutliche Hervortreten der bläschenartigen, hellen Zellen auf, die wie aufgetrieben und gequollen erscheinen. In Richtung auf den Kieferkamm zu erscheinen diese Zellen jedoch wieder kleiner und in die Länge gezogen. Für diese Zellen, die hauptsächlich an der buccalen Seite regelmäßig auftreten, kann keine Erklärung gegeben werden, auch finden sich in der Literatur keine Angaben hierüber.

Die Papillen der Tunica propria nehmen in Richtung auf die Umschlagfalte an Höhe ab.

Am harten und weichen Gaumen lassen sich ebenfalls große Unterschiede im Bau der Schleimhaut feststellen. Am Alveolarfortsatz liegt genau wie an der buccalen Seite die Tunica propria dem Knochen an. Es fehlt also auch hier die Submucosa. Diese fibröse Zone ist im Bereiche der Frontzähne und Prämolaren ziemlich schmal und wird erst im Bereiche der Molaren breiter. Nach dem harten Gaumen zu finden wir wieder eine Submucosa, die im vorderen Teil des harten Gaumens, etwa bis in die Gegend der 2. Prämolaren, aus Fettgewebe besteht. Drüsen fehlen in diesem Teil des Gaumens vollständig. In der Medianlinie selbst fehlt jedoch dieses Fettpolster, und es besteht wieder eine direkte Verbindung zwischen Tunica propria und Knochen (Abb. 6).

Abb. 5. Schema der verschiedenen Gewebszonen des Oberkiefers.

Das Epithel besitzt palatinal eine größere Anzahl von Zellschichten als buccal (Abb. 3). Dies deckt sich mit den Angaben *Boedeckers* und *Cahns*, welche hierüber schreiben: „Das Epithel ist deutlicher und besitzt mehr Zellagen als das buccale. Das Stratum granulosum tritt stärker hervor, das Stratum lucidum ist schärfer begrenzt, das Stratum corneum dicker".

Die Unterscheidung dieser einzelnen Schichten ist jedoch, wie schon eingangs bemerkt, nicht in dem Maße möglich, wie es *Boedecker* und *Cahn* beschreiben. In der Gegend der beiden fibrösen Zonen, also am Zahnfleischrand, und in der Medianlinie ist das Epithel stärker als in der durch das Fettpolster gekennzeichneten Gegend.

Die Höhe der Papillen nimmt vom Zahnfleischrand aus gerechnet zunächst etwas ab, um an der horizontalen Fläche des harten Gaumens wieder zuzunehmen.

Am vorderen Gaumenabschnitt lassen sich also folgende Zonen der Mundschleimhaut, die durch ihren verschiedenen histologischen Aufbau gekennzeichnet sind, unterscheiden: 1. die in unmittelbarer Nähe der Zähne verlaufende fibröse

Zone, 2. die durch das submuköse Fettpolster gekennzeichnete Zone, 3. die Medianzone, bei der wieder eine direkte Verbindung zwischen Tunica propria und Periost besteht (Abb. 5).

Lund bezeichnet diese Zonen als:

1. fibröse Randzone,
2. Fettgewebszone,
3. fibröse Medianzone.

Der hintere Gaumenabschnitt weicht in seinem Bau erheblich von dem des vorderen ab. Die fibröse Randzone ist auch hier vorhanden, ist jedoch durch

Abb. 6a. Querschnitt durch den harten Gaumen (51jähr. Frau). *F.R.* = Fibröse Randzonen; *F.M.* = Fibröse Medianzone; *F.* = Fettgewebszone.

Abb. 6b. Querschnitt desselben Kiefers in der Gegend des Übergangs vom harten zum weichen Gaumen. *F.R.* = Fibröse Randzonen; *D.R.* = Drüsenzone.

ihre größere Breite gegenüber der im vorderen Abschnitt gelegenen gekennzeichnet. Während das Charakteristische des vorderen Gaumenabschnittes die Fettgewebszone ist, so wird das Aussehen des hinteren durch die Drüsenzone bestimmt (Abb. 4). Es handelt sich hier um eine echte Submucosa, in die Drüsen eingelagert sind, durch die das submuköse Fettgewebe in den Hintergrund gedrängt wird. Größere Gefäße liegen hauptsächlich in dem durch den ungefähr senkrechten Alveolarfortsatz und der horizontalen Platte des harten Gaumens gebildeten Winkel (Abb. 6). In unmittelbarer Nähe der größeren Gefäßquerschnitte finden sich häufig Nervenbündel, was *Boedeckers* und *Cahns* Ansicht, daß Nerven und Gefäße ungefähr parallel verlaufen, bestätigt. Diese beiden Autoren teilen

die Oberkieferschleimhaut ein in „wirkliche Schleimhaut und Zahnfleisch", wobei sie als „wirkliche Schleimhaut" Gebiete bezeichnen, die durch das Vorhandensein von Schleimdrüsen gekennzeichnet sind. So rechnen sie die Fettgewebszone des vorderen Gaumenabschnittes zum Zahnfleisch. Es handelt sich in beiden Abschnitten jedoch um eine echte Submucosa, welche aus Bindegewebe, Fettgewebe, in die Blut- und Lymphgefäße sowie Nerven eingelagert sind, besteht. Ein Unterschied wird nur durch das Vorkommen von Drüsen gegeben. Das Wesentliche ist die Zusammensetzung aus den für die Schleimhaut charakteristischen 3 Schichten, dem Epithel, der Tunica propria und der Submucosa. Wenn man den Unterschied zwischen Zahnfleisch und wirklicher Schleimhaut machen will, so kann man dies nur in bezug auf die fibrösen Zonen im Gegensatz zu denen, wo eine Submucosa besteht, tun. In den mehr pharyngealwärts gelegenen Abschnitten der Drüsenzone fehlt die fibröse Medianzone. An ihrer Stelle finden sich Bindegewebssepten, die senkrecht zwischen Tunica propria und Periost ausgespannt sind. Hierdurch wird auch diesem Abschnitt eine gewisse Festigkeit verliehen (Abb. 6).

Ebenso wie im vorderen Gaumenabschnitt nimmt auch hier die Stärke des Epithels vom Alveolarfortsatz aus gerechnet zunächst ab, um nach der Medianlinie zu wieder zuzunehmen. Ebenso verhält es sich mit der Höhe der Papillen der Tunica propria.

Offenbar besteht ein Zusammenhang zwischen Stärke des Epithels und der Gewebsunterlage. In den fibrösen Zonen, also am Alveolarfortsatz, und in der Medianzone, finden wir starkes Epithel und hohe Papillen, während die Drüsenzone und im vorderen Abschnitt des Gaumens die Fettgewebszone von verhältnismäßig dünnem Epithel bedeckt sind. Außerdem nimmt bei der Drüsenzone die Stärke des Epithels pharyngealwärts allmählich ab.

Die Schleimhaut des Unterkiefers ist, ähnlich wie im Oberkiefer, durch das Fehlen der Submucosa am Alveolarfortsatz gekennzeichnet, während in den Umschlagfalten wieder Submucosa zu finden ist. An der buccalen Seite treten Muskeln bis dicht an die fibröse Zone heran, wogegen lingual häufig große Drüsen in die Submucosa eingelagert sind. Wie im Oberkiefer besitzt das Epithel seine größte Stärke am Alveolarfortsatz, während nach dem Mundboden zu und an der buccalen Seite nach der Umschlagfalte zu seine Höhe ständig abnimmt.

Unterschiede in Hinsicht auf das Lebensalter.

Um einen Überblick auf die durch das Alter bedingten Unterschiede der Schleimhaut zu gewinnen, wurden die Kiefer eines 3jährigen und eines 10jährigen Kindes im Vergleich zu denen mehrerer Erwachsener untersucht. Beim jugendlichen Kiefer ist die Stärke der einzelnen Gewebsschichten bedeutend geringer als beim Erwachsenen (Abb. 7). Besonders ausgeprägt ist dieser Unterschied beim Epithel. Beim Jugendlichen besteht es, von der Spitze einer Papille gerechnet, ungefähr aus 6—8 Zellagen, während es beim Erwachsenen häufig das Dreifache an Stärke erreicht. Auch die einzelnen Zellen an sich sind kleiner. Ferner nimmt das Stratum spinosum (Stachelzellenschicht) einen weit größeren Raum der Gesamtbreite des Epithels ein als dies beim Erwachsenen der Fall ist. Besonders fallen beim Kiefer des Zehnjährigen die auffallend großen bläschen-

artigen Zellen auf (Abb. 8). Dies findet sich jedoch nur auf der buccalen Seite des Oberkiefers. Das Stratum spinosum tritt hier teilweise bis zur Oberfläche der Schleimhaut hervor. Die bläschenartigen hellen Zellen, in dieser Gegend 4—5 Lagen, behalten ihre kubische Form bis dicht unter die Oberfläche. Erst die letzte oder die beiden letzten Schichten sind schmal, langgezogen und dunkler gefärbt, weisen also Verhornung auf.

Abb. 7b.

Abb. 7a.

Abb. 7. Altersunterschiede. a) Aus der Drüsenzone eines Zehnjährigen. *A* = Epithel; *B* = Tunica propria; *C* = Drüsen. a) Aus der Drüsenzone eines 52jährigen. Unterschiede in der Stärke der einzelnen Gewebsschichten zwischen *a* und *b* deutlich zu erkennen.

Zusammenfassend kann man also sagen, daß beim Jugendlichen

1. die Stärke der einzelnen Schichten geringer ist,
2. die Zellen an sich kleiner sind,
3. das Stratum spinosum im Verhältnis zur Gesamtbreite des Epithels breiter ist,
4. die Zone der bläschenartigen Zellen viel charakteristischer ausgeprägt ist als beim Erwachsenen.

Unterschiede in Hinsicht auf die Bezahnung.

Veränderungen der Mundschleimhaut, durch die Extraktion eines Zahnes hervorgerufen, können nur die Gegend, in der der Zahn gestanden hat, betreffen, also die Extraktionswunde. Der Verlauf der Heilung interessiert uns hier nicht, denn für die Prothetik ist nur die vollständig verheilte Wunde nach völliger Verknöcherung der Alveole von Interesse. Die Extraktionsstelle, also der zahnlose Kieferkamm, erscheint nach völliger Verheilung als derbe fibröse Platte ohne

Submucosa. Die beiden schmalen fibrösen Randzonen des bezahnten Kiefers, buccal und lingual oder palatinal, werden so zu einer einzigen breiten fibrösen Zone am zahnlosen Kiefer vereinigt (Abb. 6). Allerdings werden auch die in nächster Nachbarschaft der Extraktionsstelle liegenden Gewebe einer Veränderung unterworfen sein. Denn ihre Beanspruchung wird nach der Extraktion eine weit größere sein, da sie naturgemäß durch den Kauakt stärker betroffen werden als vorher, wo der Zahn seine Funktion erfüllte. Diese Beanspruchung dokumentiert sich in erster Linie durch stärkere Verhornungserscheinungen des

Abb. 8. Aus der buccalen Schleimhaut des Oberkiefers eines 10jährigen. A = sehr große helle, bläschenartige Zellen; B = Stratum spinosum, in der Gegend der Papille, fast bis zur Oberfläche reichend; C = ein bis zwei Lagen verhornter Zellen; G = Gefäß in der Papille.

Epithels (Abb. 9). Die Schleimhaut in bezahnten Mündern ist ebenfalls von mehr oder weniger stark verhornten Zellen bedeckt, und zwar richtet sich die Stärke der Verhornungserscheinungen nach dem Grade der Beanspruchung. So ist das Stratum corneum z. B. an der palatinalen Seite des Oberkiefers stärker als an der buccalen (Abb. 3). Dies stimmt mit den Beobachtungen *Boedeckers* und *Cahns* überein, die auch auf die verschiedene physikalische Beanspruchung der Schleimhaut hinweisen. So schreiben diese Autoren: „Das Zahnfleisch braucht diesen Schutz selbst in Mündern mit vollständiger Bezahnung. Wieviel mehr ist dies der Fall, wenn wenige oder sämtliche Zähne fehlen, und der Patient keine Prothese trägt."

Abb. 9a.

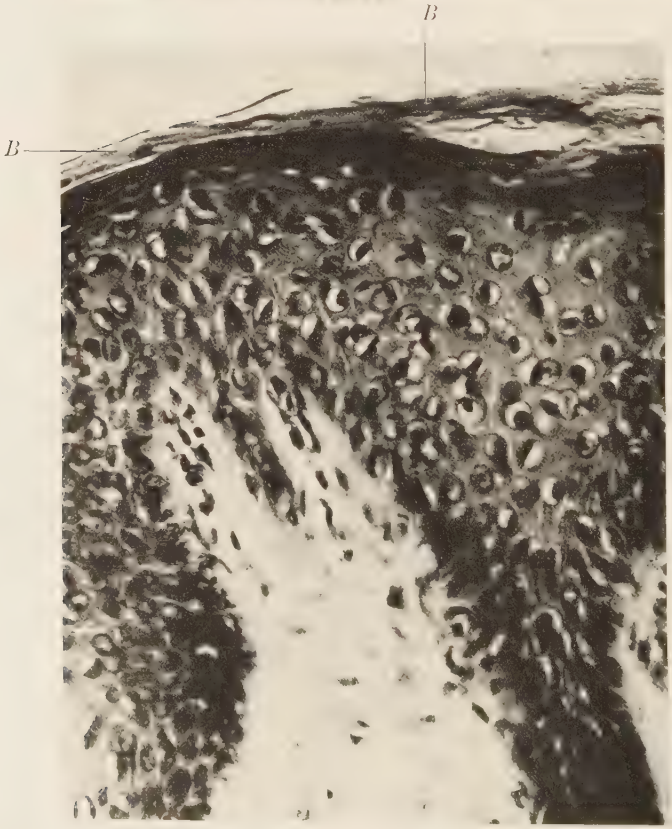

Abb. 9b.

Abb. 9. Aus der Schleimhaut des zahnlosen Unterkiefers eines 52jährigen. a) A = derbes straffes Bindegewebe der Tunica propria; B = starke Verhornung des Epithels. b) Stärkere Vergrößerung von a). B = starke Verhornung.

Als Beispiel für die Anpassungsfähigkeit der Natur in dieser Hinsicht bringen *Boedecker* und *Cahn* die Verhältnisse im Kuhmaul. In diesem fehlen die oberen Schneidezähne und die unteren okkludieren direkt mit der Oberkieferschleimhaut. Diese ist so stark verhornt, daß sie die Funktion der Schneidezähne vollkommen übernimmt.

Zellige Infiltrationen fehlen am zahnlosen Kiefer, wenn er stark verhornt ist. Dies deckt sich mit der Feststellung *Wolpes*, daß einerseits bei stark verhorntem Epithel eine geringe Infiltration, andererseits bei geringer Verhornung eine starke Infiltration festzustellen ist.

Zusammenfassung.

Die Durch die Bezahnung hervorgerufenen Unterschiede im Bau der Mundschleimhaut werden durch die Verschiedenheit in der physikalischen Beanspruchung bedingt und sind durch mehr oder weniger starke Verhornung gekennzeichnet.

Durch Tragen von Prothesen hervorgerufene Veränderungen im Bau der Mundschleimhaut.

Daß Plattenprothesen die Mundschleimhaut reizen und verändern können, ist allgemein bekannt, und es finden sich in der Literatur außerordentlich viel Angaben über die klinischen Erscheinungen der durch Prothesen veränderten Schleimhaut, z. B. Schädigungen durch Saugkammern, Gummisauger, Brückenbügel usw. Bis auf eine Arbeit von *Greve* über histologische Untersuchungen der durch Brückenbügel geschädigten Schleimhaut und neuerdings eine Arbeit von *Gross* ist jedoch keine Arbeit über die durch Tragen von Plattenprothesen hervorgerufenen Veränderungen der Schleimhaut zu finden.

Die Veränderungen, die die Schleimhaut durch Plattenprothesen erfährt, konzentrieren sich ebenso wie die durch Bezahnung bedingten in erster Linie auf das Epithel. Dies reagiert in stärker beanspruchten Fällen durch Verdickung, ferner durch starke Hornbildung und Verbreiterung der bläschenartigen Zellschicht. Diese Erscheinungen sind natürlich nicht an allen von der Prothese bedeckten Schleimhautpartien gleich stark, sondern wechseln in den verschiedenen Zonen. So werden die fibrösen Zonen durch den Prothesendruck stärker betroffen als die nachgiebigeren Fett- und Drüsenzonen und Umschlagfalten. Besonders deutlich zeigt der zahnlose Kiefer einer 51jährigen Frau, die Trägerin einer mit Sauger versehenen Prothese war, Veränderungen, die sich in diesem Falle natürlich auf die Gegend des Saugers konzentrieren. Schon makroskopisch zeichnet sich die Gegend durch eine kreisförmige Erhebung ab. Mikroskopisch ist eine außerordentlich starke Verdickung des Epithels zu bemerken. Jedoch nicht nur gleichmäßige Verdickung, sondern Wucherung von Epithelzapfen in die Tiefe kennzeichnen diese Gegend (Abb. 10a). Diese atypische Epithelwucherung geht so weit, daß es förmlich zur Bildung von Papillen kommt, die das Bild der sonst glatten Epitheldecke völlig verändern. Ganz besonders ausgeprägt zeigt diese Papillenbildung ein anderer Kiefer (42jähriger Mann), und zwar in einer Gegend, die von einem evtl. vorhanden gewesenen Sauger nicht betroffen werden konnte. Die Wucherung geht hier so weit, daß man beinahe von einem Papillom sprechen kann, einer Neubildung, die ja ebenfalls auf dem Boden chronisch entzündlicher Vorgänge zur Entwicklung gelangt (Abb. 10b). Während in der Gegend des

Abb. 10a.

Abb. 10b.

Abb. 10. Veränderungen durch Prothesen. a) Aus der Gaumenschleimhaut einer 51jährigen Prothesenträgerin. Atypische Epithelwucherungen. b) Aus der Gaumenschleimhaut eines 42jährigen Prothesenträgers. Papillomartige Wucherungen, starke Infiltration.

Saugers bei dem vorher beschriebenen Kiefer, also in der Gegend der starken Veränderung eine starke kleinzellige Infiltration zu bemerken ist, fehlt diese in den weniger veränderten Gegenden, wie den beiden Alveolarfortsätzen. Hier bekommt die Schleimhaut wieder normales Aussehen, ist nicht infiltriert und von einer schmalen verhornten Zellschicht bedeckt.

Letzteres fehlt jedoch den atypisch gewucherten Gegenden. Auch hier ist also der Zusammenhang zwischen Infiltration und Verhornungserscheinungen zu erkennen, auf die schon vorher hingewiesen wurde. *Gross* gibt bei der Beschreibung des Kiefers eines 54jährigen Prothesenträgers an, daß das Stratum fibrosum verbreitert und Knochencompacta und Spongiosabälkchen verdickt seien. Es erscheint jedoch gewagt, diese Knochenverdickungen, einem anderen Kiefer gegenüber, auf das Konto der Prothese zu setzen, da man ja nicht weiß, wie weit individuelle Unterschiede im Knochenbau schon vorhanden gewesen sind, bevor der Betreffende die Prothese trug. Es fehlt der Maßstab für derartige Vergleiche. Anbau und Abbau von Knochen finden dauernd auch beim normalen Knochen statt, und es ist schwer zu sagen, in welchem Maße man die Prothese dafür verantwortlich machen kann. Daß bindende Zusammenhänge zwischen Knochenveränderungen und Prothesendruck bestehen, ist mit Sicherheit anzunehmen. Um aber zu einem abschließenden Urteil kommen zu können, bedarf es doch wohl noch genauerer Untersuchungen in dieser Hinsicht.

Zusammenfassend kann gesagt werden, daß die hauptsächlichsten und für die Prothetik wichtigsten Unterschiede im Bau der Schleimhaut in topographischer Hinsicht zu finden sind. Die anatomischen Unterschiede im weitesten Maße zu berücksichtigen und auszunutzen, muß die Aufgabe der Prothetik sein.

Was die durch Bezahnung und Beanspruchung durch Prothesen hervorgerufene Veränderung anbelangt, so kann man sie dahin zusammenfassen, daß sie alle ein Produkt der verschiedenen mechanischen Beanspruchung darstellen.

Am Schlusse möchte ich nicht versäumen, Herrn Prof. *Adrion* für die Überlassung des Themas und bereitwillige Unterstützung während der Untersuchungen sowie Herrn Prof. *Schröder* für seine Mithilfe beim Nachweis der Literatur meinen Dank auszusprechen.

Literaturverzeichnis.

[1] *Pfeiffer, K.*, Untersuchungen über die Resilienz der durch die Prothesen beanspruchten Gewebe und ihre Bedeutung für die Okklusion der Prothesen. Schweiz. Mschr. Zahnheilk. **1929**. — [2] *Stöhr*, Lehrbuch der Histologie. — [3] *Wolpe, P.*, Über Verhornungserscheinungen am Zahnfleischepithel. Dtsch. Mschr. Zahnheilk. **45** (1927). — [4] *Ove Lund*, Histologische Beiträge zur Anatomie des Munddachs und Paradentiums. Vjschr. Zahnheilk. **1** (1924). — [5] *Greve, K.*, Die Einwirkung von Brückenbügeln auf die Kieferschleimhaut. Korresp.bl. Zahnärzte **1927**, 10. — [6] *Nichols*, Prosthetic Dentistry. St. Louis 1930. — [7] *Hanau*, Dental Engineering. J. amer. dent. Assoc. **1922** — The Relation between Mechanical and Anatomical Articulation. Ebenda **1923** — What are the physical requirements for and of Prosthetic Dentures. Ebenda 1923. — [8] *Gysi*, Resiliency and the Like in its effect on the Facet Angulations of artifical teeth. Dent. Digest **1930**. — [9] *Boedecker* u. *Cahn*, The Histology and Function of the Gingiva. Dent. Items **1931**. — [10] *Siegmund* u. *Weber*, Pathalogische Anatomie der Mundhöhle. — [11] *Münzesheimer* u. *Trebitsch*, Neue Prüfmethode der Funktionstüchtigkeit künstlicher Gebisse. Vjschr. Zahnheilk. **1928**, H. 1. — [12] *Gross*, Anatomisch-histologische Grundlagen zum Aufbau einer totalen Prothese mit besonderer Berücksichtigung des Abdruckverfahrens. Z. Stomat. **1931**, H. 5.

Lebenslauf.

Ich, *Erich Mentz*, wurde am 5. Mai 1908 als Sohn des Kaufmanns Reinhard Mentz in Berlin geboren. Von Oktober 1914 bis Oktober 1926 besuchte ich Vorschule und Gymnasium des Falk-Realgymnasiums zu Berlin, wo ich die Reifeprüfung ablegte. Vom Wintersemester 1926 bis zum Sommersemester 1930 studierte ich Zahnheilkunde in Berlin und erhielt im Juli 1930 die Approbation als Zahnarzt. Von da an bin ich als Volontär-Assistent in der Technischen Abteilung des Zahnärztlichen Instituts Berlin und in eigener Praxis tätig.

Printed in Germany